# Breve cronaca a cura degli Infermieri del Gruppo Unico Angiografia Emodinamica

**G.U.A.E. – ASST Santi Paolo e Carlo, Presidio San Carlo-**



## *Quando la sinergia fa la differenza: gestione di un'emergenza cardiologica ad altissima complessità*

*«…Io ne ho viste di cose che voi umani non potreste immaginarvi…»* (Blade Runner)

*Ci sono situazioni in cui le cose, nonostante un contesto estremo, vanno per il verso giusto grazie a caparbietà, passione, professionalità, esperienza, sinergia e amore per la vita: il risultato lascia increduli ma profondamente orgogliosi.*

Quella del 16 novembre poteva apparire una giornata di lavoro insolitamente tranquilla. L'assenza di procedure diagnostiche o interventistiche programmate nella sala biplano di Neuroradiologia aveva infatti permesso di assegnare un'unità infermieristica aggiuntiva alle sale più attive: l'Emodinamica e la sala Angiografica. Ciò offrì un prezioso respiro ad un sistema costantemente sotto pressione per la carenza di personale, criticità ormai comune a moltissime realtà del Servizio Sanitario Nazionale (SSN).
I programmi operatori scorsero a buon ritmo fino a mezzogiorno, quando, proprio mentre si stavano ultimando i passaggi di una procedura complessa ancora in corso, la sala di **Emodinamica** venne allertata dalla Centrale Operativa dell'Emergenza-Urgenza (**AREU**): è in arrivo un giovane paziente colpito da infarto miocardico acuto con sopraslivellamento del tratto ST (**IMA inferiore STEMI**) in condizioni cliniche critiche. L'équipe dell'automedica intervenuta sul territorio aveva chiesto l'attivazione del **protocollo *Fast Track***: un percorso diagnostico-terapeutico che prevede il trasporto rapido del paziente direttamente in sala di Emodinamica, azzerando così i tempi di attesa e bypassando le tappe intermedie del Pronto Soccorso. Immediatamente i ritmi in sala accelerarono al massimo delle possibilità: il personale dedicato provvide con rapidità alla sanificazione dell'ambiente e all'allestimento dei nuovi campi

sterili, predisponendo tutto il materiale necessario per affrontare




un'angioplastica coronarica primaria (PTCA).
Tutto era pronto e l'équipe attendeva l'ingresso diretto del paziente.
Col passare dei minuti, tuttavia, non giungevano aggiornamenti. Si decise di effettuare, quindi, una verifica nella **Sala Codici Rossi** del Pronto Soccorso, con cui si apprende che il paziente, arrivato alle 12:30, è andato in arresto cardiocircolatorio (**ACC**) proprio al suo ingresso in ospedale. È stato pertanto dirottato in sala emergenze per procedere all'intubazione orotracheale, al monitoraggio avanzato e al tentativo di stabilizzazione emodinamica prima del trasferimento.
Trascorsero altri minuti preziosi durante i quali il quadro clinico rimase drammatico. In Pronto Soccorso arrivò anche il cardiologo emodinamista che, constatato il persistere dell'arresto, prese una decisione clinica cruciale: procedere comunque al trasporto immediato in sala di Emodinamica. Apparve infatti evidente che l'unica concreta possibilità di sopravvivenza risieda nella rivascolarizzazione miocardica tempestiva mediante la disostruzione della coronaria responsabile. Sono le 13:00.
Presa la decisione, occorre superare immediatamente gli ostacoli logistici e tecnologici: nel Pronto Soccorso non è disponibile un massaggiatore cardiaco meccanico (**sistema LUCAS**), dispositivo che consentirebbe di garantire compressioni toraciche continue e automatizzate sia durante il trasferimento che in corso di procedura.

Ma è proprio nella criticità che emerge lo spirito di squadra: in un istante, un'infermiera del PS sale a cavalcioni sul paziente in barella e, senza interrompere nemmeno per un attimo il massaggio cardiaco manuale, pronuncia poche, decisive parole: «***Andiamo, io sono pronta***».




L'intero gruppo si mette in movimento in una corsa contro il tempo: si spalancano le porte, un piano in ascensore, poi corridoi, ancora porte, curve strette e, infine, l'ingresso in sala di Emodinamica. A questo punto la collega deve scendere dalla barella per trasferire il paziente sul lettino angiografico, ma rianimazione cardiopolmonare (**RCP**) e ventilazione non possono subire alcuna interruzione. Coordinati dal medico rianimatore e operando in totale sinergia multidisciplinare, tutti eseguono le manovre di trasferimento e messa in sicurezza con estrema precisione e rapidità.

L'équipe di sala, composta da due cardiologi emodinamisti e da una strumentista del G.U.A.E., è pronta a iniziare, sebbene il paziente sia ancora in arresto. Ci si alterna con ulteriori cicli di compressioni toraciche esterne (CTE), collegando il paziente al respiratore e potenziando le terapie farmacologiche in corso.




Dopo un tempo in apparenza interminabile, alle 13:20 al monitor compare finalmente un ritmo cardiaco spontaneo (**ROSC**): <u>la procedura salvavita può avere inizio</u>.

In pochi istanti il paziente viene coperto dal telo sterile. Sotto guida ecografica si incannulano due accessi: l'arteria femorale destra, con un introduttore 7 Fr per procedere con l'intervento, e la vena femorale sinistra, dove viene posizionato un introduttore di grosso calibro: una scelta strategica per inserire all'occorrenza un pacemaker temporaneo, mantenendo comunque spazio sufficiente per infondere liquidi ad alto flusso o più farmaci in contemporanea.
La prima arteria da esplorare è la coronaria destra. In una manciata di secondi guida e catetere risalgono l'aorta discendente; superano l'arco aortico e scendono fino al bulbo. Sono le 13:30. Partono le prime iniezioni di mezzo di contrasto: la prima...la seconda...la terza. Poi lo sgomento cala sulla sala: il paziente presenta un'**origine anomala della coronaria destra**. I cateteri standard sono inutili e inizia una vera e propria caccia all'ostio, nascosto in una posizione insolita. Servono curve diverse, tentativi rapidi e massima precisione. Solo dopo l'acquisizione delle **immagini angiografiche** e la definizione della lesione responsabile viene pianificata la **strategia di rivascolarizzazione**, mentre il tempo continua a correre. Al secondo cambio di catetere l'imbocco viene finalmente individuato. Con abilità, una microguida lo raggiunge e il catetere lo seleziona, svelando la diagnosi: la **coronaria** è **completamente ostruita nel suo tratto medio**.
In sala non c'è un secondo in più da perdere. Emodinamisti, anestesisti e infermieri lavorano all'unisono per azzerare i tempi morti. Al loro fianco, la strumentista gioca un ruolo cruciale nell'ottimizzazione dei passaggi: prepara e porge senza esitazione tutti i dispositivi necessari per passare subito all'angioplastica, garantendo **fluidità** in un contesto ad altissima complessità.
Nel frattempo, fuori dalla sala, la rete dell'emergenza è già in moto: il cardiologo dell'UTIC ha allertato **l'ECMO-Team /** ***Cardiac Arrest Center*** dell'IRCCS San Raffaele, centro di riferimento

regionale per il **supporto extracorporeo avanzato**, pronto a intervenire nei casi più critici di shock cardiogeno o arresto cardiaco refrattario. L'équipe comunica che sarà sul posto a breve. Intanto, sul tavolo operatorio, la microguida supera a fatica l'ostruzione. Il primo gonfiaggio di pallone permette di ripristinare un flusso sufficiente a evidenziare l'intera arteria e, soprattutto, il

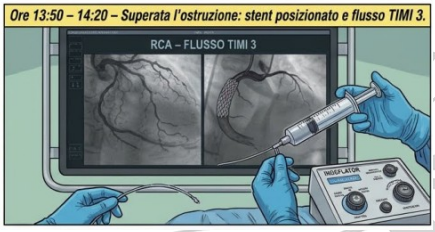


tratto malato: **il flusso coronarico è ora garantito**. Sono le 13:50: un tempo ***Door-to-Balloon*** di 80 minuti dall'arrivo in ospedale e di 30 minuti dal **ROSC.**

È necessario, tuttavia, completare l'opera con ripetute dilatazioni tramite palloni di calibro maggiore per consentire il corretto posizionamento dello stent coronarico e ridare piena perfusione al miocardio in sofferenza. L'angioplastica primaria termina intorno alle 14:20, con un flusso coronarico TIMI 3, ma le condizioni del giovane paziente restano molto critiche e il rischio di shock cardiogeno è elevato. L'équipe dell'ECMO-Team, arrivata già da qualche minuto, dopo un briefing con l'emodinamista sull'esito della rivascolarizzazione, sulle dosi totali di terapie antiaggreganti somministrate e sullo stato degli accessi vascolari, procede secondo protocollo. Viene eseguito un **ecocardiogramma transesofageo** per valutare la funzionalità ventricolare e lo stato generale del miocardio.




Dopo un'attenta valutazione delle immagini della coronarografia, delle condizioni cliniche e dei dati di laboratorio raccolti e ponderati (il **RESP-score** e **il SAVE-score**) viste le condizioni

emodinamiche al momento gravi ma stabili, il team decide di trasferire il paziente al proprio centro *Hub* senza avviare immediatamente il trattamento con sistema ECMO. Il trasferimento, ad altissima complessità clinica e organizzativa, viene gestito direttamente dallo stesso gruppo multidisciplinare del San Raffaele.




Intorno alle 15:00, a procedura conclusa, il giovane paziente lascia il laboratorio affidato alle cure dell'ECMO-Team con parametri finalmente stabilizzati. In sala, la stanchezza cede il posto alla **consapevolezza di aver compiuto qualcosa di straordinario**, reso ancora più eccezionale dalle condizioni in cui si è operato: la cronica carenza di personale e l'assenza in sala di dispositivi salvavita avanzati, come un massaggiatore cardiaco automatico (**LUCAS**) o un sistema di assistenza ventricolare meccanica (**Impella**), hanno costretto l'équipe a sopperire con la sola forza delle proprie mani, dell'esperienza e della lucidità clinica.
Questa giornata dimostra in modo inequivocabile che, sebbene investimenti in organico e tecnologie siano indispensabili per garantire la sicurezza delle cure, **la vera anima di un ospedale risiede nelle persone che lo abitano**: quando sangue freddo, competenza e spirito di squadra si fondono in un'unica sinergia, anche l'emergenza più estrema può trasformarsi in una **vita salvata**.

***Aggiornamento clinico**: 18 novembre, direttamente dal centro Hub dell'IRCCS San Raffaele*, fanno sapere che il paziente è attualmente sottoposto ad assistenza circolatoria meccanica con sistema Impella e che le sue condizioni cliniche sono molto promettenti.

Gruppo Unico Emodinamica

**Abbiamo scelto volutamente di non elencare i nomi dei presenti. In corsia, come nella vita, a fare la differenza non è mai il singolo, ma la forza della squadra. A tutti un solo messaggio: GRANDI!**

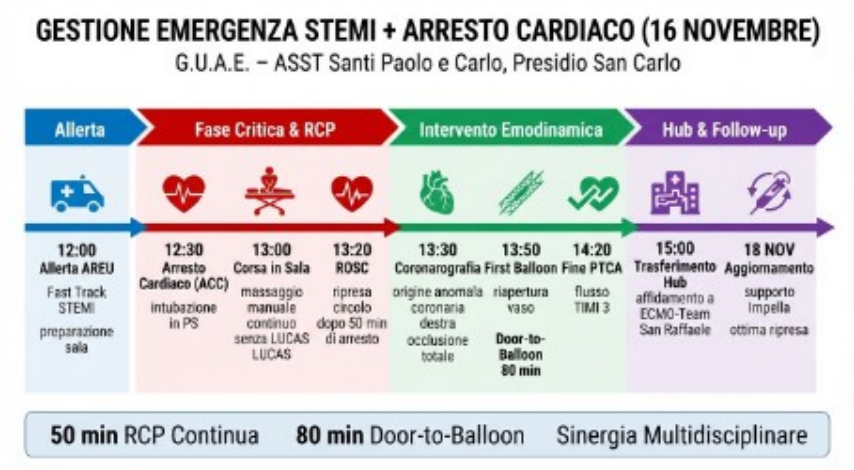

# ALLEGATO BIBLIOGRAFICO

## Riferimenti scientifici e linee guida


1. **Gestione dell'Infarto Miocardico Acuto (STEMI), percorsi Fast Track e tempistiche Door-to-Balloon:** Byrne RA, Rossello X, Coughlan JJ, et al. 2023 ESC Guidelines for the management of acute coronary syndromes. *European Heart Journal*. 2023;44(38):3720-3826. (Definisce i percorsi di riperfusione rapida diretta in Emodinamica bypassando il Pronto Soccorso e gli standard temporali per l'angioplastica primaria).

2. **Rianimazione Cardiopolmonare (RCP) avanzata, trasporto in corso di arresto e gestione post-ROSC:** Soar J, Böttiger BW, Carli P, et al. European Resuscitation Council Guidelines 2021: Adult advanced life support. *Resuscitation*. 2021;161:115-151. (Linee guida sulle compressioni toraciche continue di alta qualità durante il trasferimento, il riconoscimento del ROSC e l'indicazione alla coronarografia urgente nel sospetto di eziologia ischemica).

3. **Shock cardiogeno, reti Hub & Spoke e assistenza circolatoria meccanica (ECMO / Impella):** McDonagh TA, Metra M, Adamo M, et al. 2021 ESC Guidelines for the diagnosis and treatment of acute and chronic heart failure & 2023 Focused Update. *European Heart Journal*. (Sottolinea il ruolo dei team multidisciplinari e dei centri di riferimento per lo shock cardiogeno nella valutazione per supporto meccanico al circolo a breve termine).

4. **Score pronostici nella valutazione al supporto extracorporeo (SAVE-score e RESP-score):** Schmidt M, Burrell A, Roberts L, et al. Predicting survival after ECMO for refractory cardiogenic shock: the survival after veno-arterial-ECMO (SAVE)-score. *European Heart Journal*. 2015;36(33):2246-2256. — Schmidt M, Bailey M, Sheldrake J, et al. Predicting survival after extracorporeal membrane oxygenation for severe acute respiratory failure. The Respiratory Extracorporeal Membrane Oxygenation Survival Prediction (RESP) score. *American Journal of Respiratory and Critical Care Medicine*. 2014;189(11):1374-1382.

5. **Anomalie di origine delle arterie coronarie in corso di STEMI:** Baumgartner H, De Backer J, Babu-Narayan SV, et al. 2020 ESC Guidelines for the management of adult congenital heart disease. *European Heart Journal*. 2021;42(6):563-645.

6. **Fast Track Gestione STEMI in Pronto Soccorso:** AST_PSS_407_Ed01 FAST TRACK GESTIONE STEMI IN PRONTO SOCCORSO.